Zwei Fälle

von

primärem Sarkom des Dünndarms.

Inaugural-Dissertation

der

medicinischen Fakultät zu Jena

zur

Erlangung der Doctorwürde

in der

Medicin, Chirurgie und Geburtshilfe

vorgelegt

von

P. Weller.

Mit 2 Tafeln.

Jena
Universitäts-Buchdruckerei G. Neuenhahn
1902.

Gedruckt mit Genehmigung der medicinischen Fakultät der Universität Jena. Referent Privatdozent Dr. Grohé.

JENA, den 12. November 1902.

Prof. Dr. **Wagenmann,**
d. Zt. Dekan.

Beiliegende Abhandlung ist in der hiesigen chirurgischen Klinik ausgearbeitet.

Ich versichere hierdurch an Eidesstatt, dass ich ausser den angegebenen Quellen keine fremde Beihilfe benutzt habe.

Paul Weller,
approb. Arzt.

Seinem lieben Vater

und

seiner lieben Schwester

in Dankbarkeit

gewidmet.

Primäre Darmsarkome sind gegenüber den Carcinomen sehr seltene Geschwülste. Dies ergiebt sich aus den bisher über diese Art von Tumoren aufgestellten Statistiken. Nothnagel z. B. fand unter 2125 Krebssektionen im Wiener Allgemeinen Krankenhaus während 12 Jahren (1882—1893) im Ganzen 243 Darmkrebse, von denen 5 im Duodenum, 6 im Ileum, 118 im Dick- und 114 im Mastdarm sassen. Unter 274 Sarkomen hingegen fand er im gleichem Zeitraum nur 3 Darmsarkome. Müller in Bern fand unter 521 Carcinomsektionen 41 im Darm, unter 102 Sarkomen nur 1 im Darm. Die Carcinome haben bekanntlich ihren Sitz hauptsächlich im Dickdarm. Die Sarkome verteilen sich gleichmässiger auf Dick- und Dünndarm und werden nach Rheinwald nur im Rectum etwas häufiger angetroffen. Bei meinen folgenden Auseinandersetzungen beschränke ich mich auf die seltene Form des primären Dünndarmsarkoms

Bis zum Jahre 1893 waren im Ganzen 11 sichere Fälle in der Litteratur beschrieben, die Baltzer sammelte und denen er noch 3 selbst beobachtete und genauer untersuchte aus der Rostocker Klinik beifügte.

Diese 14 Fälle bilden die Grundlage einer kürzeren Besprechung dieser bis dahin wenig bekannten Neubildungen von Madelung im Centralblatt für Chirurgie und einer ausführlichen Abhandlung von Baltzer im Archiv für klinische Chirurgie, die beide zu ganz gleichen Resultaten kommen. Seit jener Zeit ist die Zahl der veröffentlichten Fälle eine grössere geworden, sodass die letzte Zusammenstellung der bekannten Fälle von Dünndarmsarkomen von Rheinwald 43 beträgt, denen er noch zwei im Stuttgarter Diakonissenhaus operierte Fälle anschliesst. Auch an der

hiesigen Universität bot sich Gelegenheit, zwei Fälle von primärem Sarkom des Dünndarms zu beobachten und zwar wurde der erste von Herrn Geh.-Rat. Riedel in seiner Privatklinik, der zweite in der Landesheilanstalt operiert. Beide Fälle bieten manches Besondere und sind besonders insofern charakteristisch, als der erste sich hinsichtlich der Stenosierung des Darmes in direktem Gegensatz zu der von Baltzer und Madelung gegebenen Lehre vom Darmsarkom setzt, während der zweite derselben völlig entspricht. Es dürfte deshalb von Interesse sein, nach einer genauen Beschreibung beider Fälle ihr Verhalten zu dem von Madelung gegebenen Bilde des Darmsarkoms unter Verwertung aller späteren über diese Geschwulstart gemachten Erfahrungen zu erörtern, nachem auch die Krankengeschichten der nach der Rheinwaldschen Arbeit veröffentlichten, dieses Thema betreffenden Fälle im Abriss wiedergegeben sind. Ich beginne also zunächst mit der Beschreibung der hier beobachteten Fälle.

K. E., 8jähriger Knabe. Aufgenommen am 30. XII. 97 in die Privatklinik des Herrn Geh.-Rat Riedel.

Anamnese:

Nach Mitteilung der Mutter, die selbst ganz gesund ist, ist der Vater im 58. Lebensjahre an Herz- und Nierenleiden gestorben. Zwei Schwestern sind gesund. Patient selbst hat mit 4 Monaten einen Magen- und Darmkatarrh durchgemacht und war dadurch sehr heruntergekommen, mit 8 Monaten Masern, mit 4 Jahren Scharlach und Nierenentzündung. Bis zum 4. Jahre schwächlich, später aber kräftiger. Schon seit ca. 2 Jahren klagte Patient öfter bei gutem Appetit und regelmässigem Stuhlgang über Leibschmerzen. Im Frühjahr 1897 fiel, allmählich zunehmend, ein schlechteres Aussehen des Patienten auf; er magerte trotz damals noch leidlichen Appetits ab, wurde matt und elend. Seit Juni traten häufige Schmerzen im Abdomen auf, der Appetit wurde schlechter, der Allgemeinzustand immer elender.

Seit November oft heftige kolikartige Schmerzen, die nach Erbrechen nachliessen. Der Stuhlgang soll teilweise angehalten, teilweise mehrmals täglich, dünnbreiig, gewesen sein. Am Erbrochenen soll etwas Besonderes nicht aufgefallen sein. Etwa 14 Tage vor der Aufnahme entdeckte der behandelnde Arzt einen Tumor im Abdomen und riet dessen sofortige operative Entfernung in hiesiger Klinik an.

Status praes. am 30. XII. 97.

Schwächlicher, äusserst magerer, bleicher, sehr leidend aussehender Junge ohne Fieber. Lunge und Herz bieten nichts Besonderes. Zunge etwas belegt. Appetit schlecht. Abdomen mässig aufgetrieben; durch die dünnen Bauchdecken sieht und fühlt man einen etwa faustgrossen, harten, verschieblichen Tumor in der Fossa iliaca dextra. Alle 1—2 Minuten kehren sehr lebhafte, peristaltische Darmbewegungen wieder, die dem Patienten nur geringe Schmerzen verursachen.

Urin eiweiss- und zuckerfrei.

Stuhlgang erfolgt heute spontan, ohne Beschwerden, ist dickbreiig.

1. I. 98. Gestern und heute mehrmals Erbrechen, aber keiner fäkulenten Massen. Gestern nach Tamarinden mehrmals dünner Stuhl. Tumor liegt bei der heutigen Untersuchung in der Fossa iliaca sinistra.

2. I. 98. Patient ist heute sehr hinfällig, erbricht alles Genossene.

3. I. 98. Der Tumor liegt vor Beginn der Operation in der Mittellinie oberhalb der Symphyse. Bei der Beweglichkeit der Geschwulst konnte mit Sicherheit angenommen werden, dass sie dem Dünndarm angehörte, welcher Art sie sei, musste dahingestellt bleiben.

Operation. In Aethernarkose Schnitt in der Linea alba von etwas oberhalb des Nabels bis fast zur Symphyse. Nach Eröffnung der Bauchhöhle präsentiert sich ein etwa gänseeigrosser, derber, weisslicher, mit der Umgebung nicht

verwachsener Tumor mit etwas höckeriger Oberfläche. Nähere Beschreibung s. u.

Der Tumor liegt etwa am Uebergang vom Jejunum zum Ileum. Vom Tumor ausgehend ist das Mesenterium durchsetzt von geschwollenen Lymphdrüsen, die direkt am Darm etwa pflaumengross sind, gegen die Radix allmählich kleiner bis erbsengross werden.

Die zuführende Darmschlinge ist trotz der reichlichen Entleerungen nach Abfuhrmitteln in den letzten Tagen stark mit Kot gefüllt und durch Gas ausgedehnt, die abführende Schlinge, sowie der Dickdarm zusammengesunken. Um möglichst alle erkrankten Drüsen zu entfernen, wird ein grosses, keilförmiges Stück aus dem Mesenterium excidiert, das einer Dünndarmschlinge von 80 cm Länge entspricht. Nach Durchtrennung des Mesenteriums färbt sich das seiner Blutzufuhr beraubte Darmstück dunkelblau und setzt sich in scharfer Grenze gegen den übrigen, rosagefärbten Darm ab. Nach Abbindung des Darms durch Gummifäden wird der Darm dicht oberhalb und unterhalb dieser Grenzen durchschnitten, die zuführende Schlinge wird durch Ausstreifen mit dem Finger von Kot entleert. Die beiden Schnittenden werden durch doppelte Nahtreihe vereinigt, was trotz der Umfangsdifferenzen gut gelingt. Der Schlitz im Mesenterium wird durch vordere und hintere Catgutnähte geschlossen, die Nahtstelle des Darms versenkt, das Netz darüber gebreitet, die Bauchwunde geschlossen. Der Verlauf nach der Operation war durchaus günstig. Patient erholte sich ziemlich rasch von dem Eingriff, hatte keine Temperatursteigerungen, nur in den ersten Tagen etwas Leibschmerzen, die durch schwache Opiumsuppositorien gemildert wurden. Vom 7. Tage an wurde konsistente Kost gereicht; der Stuhlgang erfolgte schon am 2. Tage spontan, Erbrechen ist nie wieder aufgetreten. Die Bauchwunde heilte reaktionslos; Patient verliess nach 5 Wochen mit Bandage das Bett. Er vertrug gemischte Kost ohne jegliche Beschwerden, hat während der Bettruhe $1^1/_2$ Pfd. zugenommen, war bei Erkundigung etwa

3 Monate ohne alle Beschwerden nnd hatte noch weitere 5 Pfd. zugenommen. So ging es dem Knaben gut bis gegen Ende September, wie der behandelnde Arzt später mitteilte. Er hatte bis dahin weiter an Gewicht zugenommen, hatte regelmässigen Appetit und ungestörte Verdauung, sah aber im Gesicht entschieden hektisch aus. Die Schlusskrankheit begann am 30. September. Am Tage vorher hatte er viel Kuchen gegessen, hatte danach Erbrechen und heftige Leibschmerzen. Nach 4—5 Tagen trat Ikterus auf, der nicht wieder verschwand. Stenosenerscheinungen vom Darm aus bestanden nicht. Bald konnte in der Gegend des Ductus choledochus eine härtere Resistenz gefühlt werden. Da der Patient die furchtbarsten Schmerzanfälle hatte, wurde er in Chloroformnarkose untersucht. Hierbei konnte die erwähnte Resistenz deutlich als ein hühnereigrosser, an der unteren Leberfläche festsitzender Tumor konstatiert werden. Ausserdem wurde zwischen der unteren Lebergrenze und der Spinallinie in der Mitte ein etwas kleinerer Tumor gefunden. Von einer nochmaligen Operation wurde unter diesen Umständen vom behandelnden Arzte abgeraten. Der Exitus letalis erfolgte in den letzten Tagen des Oktober. Die Obduktion konnte leider nicht vorgenommen werden.

Pathologisch-anatomischer Befund.

Bei Betrachtung der makroskopischen Beschaffenheit des Tumors sind die beigegebenen Abbildungen, deren Original sofort nach der Operation in natürlicher Grösse gemalt ist, sehr instruktiv.

Die wenig höckerige, im Gegensatz zu den deutlich dunkelroten, mit lebhaft injicierten Gefässen versehenen Darmschlingen mehr hellrote Oberfläche des Tumors ist bedeckt von einer ganz glatten Serosa. Der bei der äusseren Besichtigung etwa gänseeigrosse, sich ganz derb anfühlende Tumor hebt sich in scharfer (cf. Fig. 1) Grenze gegen den Darm ab und erhebt sich besonders an der zuführenden

Schlinge etwa 1 cm über deren Niveau. Die sichtbare Breite des Tumors beträgt 5 cm, der Umfang 19 cm. Die zuführende Darmschlinge ist stark erweitert und hat einen Umfang von 12 cm, die abführende ist viel enger und hat einen solchen von 5 cm. Das zwischen beiden Darmschlingen gelegene Mesenterium ist durchsetzt von einer Menge direkt dem Tumor sich anlegender, daselbst pflaumengrosser, nach der Radix kleiner werdender, bis erbsengrosser, zum Teil mit dunkelroter, glatter Serosa bedeckter Mesenterialdrüsen.

Die Beziehungen des Tumors zum Darmlumen lassen sich am besten auf einem durch die Mitte des Tumors gelegten Querschnitt übersehen (cf. Fig. 2). Hier sieht man, dass der Tumor von der dem Mesenterialansatz gegenüberliegenden Darmpartie ausgeht, hauptsächlich in das Darminnere hineingewuchert ist, und sich mit der konvexen Oberfläche an die gegenüberliegende, nur wenig verdickte Darmwand anlegt, sodass das Darmlumen vollständig verlegt erscheint und nur einem halbmondförmigen, mit der konvexen Seite dem Mesenterium zugekehrten Schlitz gleichkommt.

Grösste Breite des Tumors 6,8 cm.

Grösste Dicke (Serosaoberfläche bis Darmlumen) 4,3 cm.

Schon äusserlich sieht man neben dem Tumor im abführenden Darmschenkel eine Hervorwölbung, die, wie man nach Aufschneiden des Darmes in der Längsrichtung sieht, einem ca. 3 cm in den abführenden Darmschenkel frei hineinragenden zapfenartigen Fortsatz des Tumors entspricht. Am zuführenden Schenkel liegt die Tumorgrenze ausserhalb und innerhalb des Darms etwa in gleicher Höhe.

Auf dem Durchschnitt hat die Geschwulst ein gleichmässig grauweisses Aussehen. Von den einzelnen Schichten der Darmwandung ist wenigstens makroskopisch nichts zu sehen. Nur in der Mitte (cf. Fig. 2) der dem Darminnern zugekehrten Tumorpartie sieht man eine rötliche, birnenförmige, etwas weichere Stelle, die mit ihrem dünnen Stiel mit dem schlitzförmigen Lumen zusammenhängt. Es handelt sich, um dies der mikroskopischen Untersuchung vorweg-

zunehmen, um einen durch das Herumwuchern des Tumors fast vollkommen abgeschnürten Schleimhautrest. Im Uebrigen ist auf der Tumoroberfläche makroskopisch von der Schleimhaut nichts mehr zu sehen, obgleich Ulcerationen nicht hervortreten. Dagegen sind im zu- und abführenden Schenkel bis zur Tumorgrenze Schleimhautfalten vorhanden.

Mikroskopischer Befund.

Bei der mikroskopischen Betrachtung des Tumors finden wir an Schnitten, welche einen Teil des Tumors und eine grössere Partie der nicht von ihm ergriffenen sich daranschliessenden Darmwand umfassen, dass an letzterer die Muskularis ganz bedeutend, an einzelnen Stellen fast um das Sechsfache verdickt ist, ohne dass sie Spuren irgendwelcher entzündlichen oder infiltrativen Affection zeigt. Hierauf sitzt die Mukosa, deren einfache Drüsenschläuche in gewohnter Regelmässigkeit aneinander gereiht sind. Zwischen diesen findet sich aber eine meist spärliche Anhäufung von Rundzellen entzündlicher Natur, welche an einzelnen Stellen die Schläuche etwas auseinander drängen. Die Epithelbedeckung ist intakt.

Anders wird das Bild, sobald wir uns dem grösseren Tumorknoten nähern. Die Muskularis verdickt sich immer mehr, die Drüsenschläuche werden ziemlich rasch in ganz bedeutende Länge auseinander gezogen, bis sie das Zehnfache ihrer Länge erreichen. Hier ist es, wo die Tumorwucherung einsetzt. Unter die Muscularis mucosae schieben sich gleichförmige sarkomatöse Zellenmassen, die nur einen kleinen Weg in die Muskelinterstitien hineinwuchern und diese zerklüften. Im Uebrigen ist der Uebergang ein ziemlich scharf abgesetzter, indem ziemlich unvermittelt und ausserordentlich rasch die Tumormassen Kleinapfelgrösse annehmen und nun sowohl ins Lumen des Darms, wie peritonealwärts hineinragen. Allmählich schwindet die Muscularis mucosae auch ganz, die Zellwucherung tritt direkt bis

an die Drüsenschläuche und zwischen sie hinein. Letztere werden sodann immer spärlicher, ihre normale Struktur wird verändert, einzelne der Epithelzellen nehmen verschwommene Contouren an; die Kerne werden undeutlich und verschwinden ganz. Alle Merkmale eines Zugrundegehens treten handgreiflich hervor. Schliesslich finden sich nur noch vereinzelte Drüsenlumina total von den Tumormassen umzingelt, bis auch diese schliesslich verschwinden. Peripher wird die frühere Darmwand lediglich von den Tumorzellen eingenommen, jede frühere sonstige Struktur ist verschwunden, nur die äussere dünne Peritonealbekleidung ist erhalten.

Betrachten wir die Natur des Tumors bei stärkerer Vergrösserung, so setzt er sich zusammen aus mittelgrossen Rundzellen. Dieselben haben einen grossen, runden, intensiv gefärbten Kern, der nur von einem schmalen Protoplasmahof umgeben ist. Der ganze Charakter und das ganze Aussehen ist das der lymphoiden Zellen, wie sie sich in den Follikeln des Darms finden, und wie ein Vergleich es lehrt.

Diese Zellen sind dicht aneinander gelagert, nur ab und zu findet sich ein feiner Zug bindegewebiger Fasern. Am häufigsten finden diese sich noch im Verlauf von Blutgefässen, welche z. T. kapillarenartig hie und da in den Tumormassen verstreut sich finden.

Ein Durchschnitt durch die verdickten hasel- bis wallnussgrossen Mesenterialdrüsen, welche zu dicken Packeten geballt liegen, lässt die Drüsen in einem starken Lager von verdicktem Bindegewebe, z. T. mit Fettgewebe untermischt, eingebettet sehen.

Die Struktur dieser Lymphknoten entspricht in einzelnen Fällen durchaus dem Aufbau normaler Lymphknoten. An der Mehrzahl ist jedoch die Peripherie der Zeichnung vollständig verwaschen durch reichliche Wucherung des lymphadenoiden Gewebes, sodass irgend welche Unterscheidung von Strahlen oder sekundären Knoten oder Sinus völlig aufgehoben ist, nur zentral findet sich die normale Anordnung. Die Grösse und der Aufbau dieser Zellen entspricht voll-

ständig dem der Tumormassen. Ein Durchbrechen durch die Kapsel oder ein Verschmelzen mit anderen benachbarten Lymphdrüsen ist nicht nachweisbar.

II. K. C., sechsjähriger Knabe. Aufgenommen in die chirurgische Klinik am 1. Juli 1902.

Anamnese:

Eltern und Geschwister gesund. Vor zwei Jahren hat der Knabe Scharlach gehabt, seitdem klagt er angeblich ab und zu über Schmerzsn im Unterleib. Seit ungefähr 14 Tagen bemerken die Eltern eine harte, sehr schnell zunehmende Anschwellung im Unterleib. Es bestehen jetzt fortwährend krampfartige Schmerzen im Unterleib und leichte Stuhlverstopfung.

Status am 1. VII. 02.

Blasser, schwächlich entwickelter und schlechtgenährter Knabe von kränklichem Aussehen. An Lunge und Herz nichts Krankhaftes. Der Bauch ist vom Nabel abwärts stark, aber gleichmässig aufgetrieben, links mehr als rechts. Dicht unter den Bauchdecken fühlt man vom Nabel bis hinab zur Harnblase eine ziemlich die ganze Breite des Leibes einnehmende harte, unregelmässig höckerige Resistenz, die an der rechten Seite einen längsverlaufenden scharfen Rand aufweist. Von oben und den beiden Seiten her ist die Geschwulst abgrenzbar, nach der Blase zu dagegen nicht. Sie ist etwa kindskopfgross. Bei Betastung des Leibes besteht keine Druckempfindlichkeit. Der Percussionsschall ist allenthalben schwach tympanitisch. Beim Aufblasen des Darms passiert die Luft ohne auffallende Störung. Der Stuhl, der meist angehalten ist, ist von fester Consistenz, ohne Besonderheit. Der Urin ist blass-gelb, leicht getrübt, enthält weder Eiweiss noch Zucker.

Operation am 4. VII. 02.

In Chloroformnarkose Incision in der Mittellinie vom Nabel abwärts bis 2 Finger breit oberhalb der Symphyse. Nach Eröffnung der Bauchhöhle kommt man direkt auf eine feste starre Tumormasse, in welche Netz, Dünndarmschlingen

und Harnblase einbegriffen sind. Jetzt wird der Schnitt mit Umschneidung des Nabels bis zum Processus xiphoideus verlängert. Der Tumor ist so brüchig, dass er schon bei leichter Berührung einreisst. Man gelangt auf diese Weise in einen Hohlraum, der im weiteren Verlauf als Darmlumen erkannt wird. Von normaler Schleimhaut ist nichts mehr zu sehen. Die Darmwand ist an dieser Stelle circulär von der Neubildung ergriffen, hat eine Dicke von 2—4 cm. Es wird nun der durch die Neubildung veränderte Dünndarmabschnitt, welcher nicht mit anliegenden Darmschlingen verwachsen ist, sondern auch diffus in die Harnblase übergeht, scharf herausgeschält und reseciert. Die dabei entstehende starke Blutung wird mit Pacquelin gestillt. Schluss der Bauchwunde mittelst Seide; das zu- und abführende Dünndarmende wird zwischen Processus xiphoideus und Nabel nach aussen geleitet. Verband.

Abends Exitus letalis.

Section 4. VII. 02.

Brusthöhle ohne Besonderheit. Im oberen Dünndarm grau-grüner, dünner Inhalt. Schleimhaut rötlich-grau, glatt. Ungefähr in der Mitte des Dünndarms der Darm getrennt, die Enden abgebunden, das Netz eine Faust gross fehlend. Mesenterialdrüsen vergrössert, hart. Im Dickdarm sehr wenig braun-gelber, geballter Kot. Schleimhaut bleich und glatt. Auf der Ober- und Hinterfläche der Harnblase sitzt breitblasig eine höckerige Neubildung, auf der hinteren Fläche derselben eine ausgedehnte braun-gelben Schorfes (Pacquelin). In der Harnblase kaum ein Tropfen blass-gelben Inhalts. Ihre Schleimhaut äusserst bleich und glatt. Die Neubildung von der hinteren Wand nach oben sich erstreckend. Die inneren Inguinaldrüsen rechts vergrössert. Einzelne isolierte, flache, grau-weisse Knötchen unter dem Peritoneum der vorderen Bauchwand. Mehrere kirschengrosse Knoten unter dem Peritoneum des Zwerchfells. Hoden frei. Retroperitonealdrüsen rechts vergrössert, hart.

Makroskopischer Befund.

Das resecierte Stück hat eine Gesamtlänge von 60 cm. 10 cm vom oralen Ende liegt eine mannesfaustgrosse Geschwulst. Die zuführende Dünndarmschlinge ist auf eine Strecke von 8 cm aufwärts vom Tumor mässig erweitert und blau-rot injiciert. Die Darmwand ist auf dieser Strecke etwas verdickt. Am Uebergang in den Tumor ist das Darmlumen wenig verengt, nicht durch hineingewucherte Tumormassen, sondern dadurch, dass das Darmrohr hier eine Knickung gegen den solideren Tumor erfahren hat.

Die Neubildung nimmt die ganze Circumferenz des Darmes ein. Der Darm verhält sich zum Tumor wie die Achse zum Rad. Die Aussenfläche der Geschwulst ist höckerig, einige kirschengrosse knollige Erhebungen springen besonders hervor. Die Geschwulst ist überall von Serosa bedeckt.

Nach Durchschneiden der Geschwulst trifft man im Innern einen Hohlraum von Enteneigrösse an, der seinem Verlaufe nach das allerdings erweiterte ehemalige Darmlumen darstellt. Diese Höhle erstreckt sich vom Eingang der zuführenden zum Ausgang der abführenden Schlinge unter Bildung eines rechten Winkels, sodass die beiden Darmöffnungen auf den Enden der beiden gleichen Schenkel des Winkels liegen, während die Spitze desselben in der Mitte des Hohlraums liegt. Die Wand dieser Geschwulst ist im Innern rauh und höckerig; sie ist an der dicksten Stelle 4 cm dick und besteht aus einer nicht sehr derben, weisslichen, fischfleischähnlichen Geschwulstmasse, welche bis zum Hohlraum hingeht. Diesen umgiebt sie in unregelmässig zerfallenen Massen ohne Auskleidung von Mukosa. Von dieser Tumorhöhle geht in scharfem Bogen die abführende Darmschlinge ab und zwar hat die Geschwulst die nach ihr zuliegende Wand des abführenden Darmschenkels völlig mitergriffen. Diese verdickte Wand bildet an der Umbiegungsstelle am Ausgang aus der Höhle der Neubildung einen

Sporn, um den sich die allmählich in das Gesunde übergehende, vom Tumor abliegende Hälfte der Darmwand herumschlägt. Eine Verengerung des Darmlumens ist aber trotz des scharfen Knicks und des Sporns nicht zu konstatieren. Die abführende Darmschlinge ist etwas zusammengesunken. Seine Schleimhaut ist erhalten. Die Schleimhautfalten sind an der vom Tumor ergriffenen Darmwand verstrichen, an der gegenüberliegenden erhalten.

Mikroskopischer Befund.

Zur histologischen Untersuchung der Geschwulst verwende ich Schnitte, auf denen sich neben dem Tumor selbst eine grössere Strecke der von der Neubildung nicht ergriffenen normalen Darmwand der mikroskopischen Betrachtung darbietet. Der Tumorknoten selbst stellt sich als ein Conglomerat von runden gleichartigen Geschwulstzellen dar, die an Stelle des normalen Darmgewebes getreten sind, sodass eine Unterscheidung besonderer Strukturen fast völlig unmöglich gemacht ist. Diese Elemente der Neubildung sind kleine runde Zellen, die einen meist runden, intensiv gefärbten Kern und einen schmalen Protoplasmasaum besitzen. Diese Zellen liegen dicht nebeneinander, nur hie und da liegen spärliche bindegewebige Fasern dazwischen. Die Blutgefässe sind spärlich verteilt. Sie sind äusserst dünnwandig. An die meist nur aus einer Endothellage bestehende Gefässwand lagern sich eng die Sarcomzellen an.

Lymphfollikel sind in den zerfallenen Tumormassen nicht zu unterscheiden. Sämtliche Schichten der Darmwand sind gleichmässig ergriffen und von der Serosa bis zur Mukosa nur eine aus Blutgefässen und Rundzellen bestehende Masse übrig geblieben.

Nach der Peripherie des Tumors zu nimmt die Ausdehnung der Zellinfiltration im Allgemeinen ab; in der Serosa ist sie am weitesten ausgebreitet und die Menge der Zellen auch am dichtesten. Die Abgrenzung gegen die normale

Serosa ist eine ziemlich scharfe, nur an der äusseren Seite der Serosa geht pathologisches und normales Gewebe allmählicher in einander über.

Die Muskularis ist im Inneren des eigentlichen Tumorknotens ebenfalls völlig aufgelöst und wird nach der Peripherie zu mehr und mehr erkennbar. Man sieht bei schwacher Vergrösserung in den diffusen Zellmassen sich eine Längsstreifung mehr oder weniger deutlich abheben, hie und da ist diese auch geschwunden und die Längsmuskulatur in eine Menge unregelmässiger Blocks zerklüftet. Die Ringmuskulatur ist ebenfalls in nächster Umgebung der zerfallenen Massen nur an ihrer Streifung, ihrer Form und durch den Vergleich mit den nachfolgenden erhaltenen Muskelbündeln ihrer Lage zu erkennen. Im Innern des Tumors von den Zellen der Neubildung völlig durchsetzt, teilweise schon zerfallen oder doch dem Zerfall nahe, nehmen die Muskelbündel peripherwärts, zwar immer noch infiltriert, an Mächtigkeit zu, eine Strecke lang sogar das Normale überschreitend.

In beiden Lagen ist die Muskulatur nach der Hauptmasse der Neubildung zu diffus von den Zellen durchsetzt, während man bei starker Vergrösserung peripherwärts und besonders in der Nähe des normalen Darmgewebes erkennt, dass die Zellen hauptsächlich die Muskelinterstitien anfüllen, dieselben erweitern und somit die Muskelbündel von aussen nach innen auseinander schieben.

Die Submukosa ist in der Nähe des Tumors, soweit man sie noch gegen die benachbarten Schichten der Darmwand abgrenzen kann, in ihrer ganzen Breite von Rundzellen angefüllt, weiter ab legen sich die Zellen hauptsächlich der Muskularis auf, und werden im Uebrigen mehr oder weniger dicht verstreut im Gewebe der Submukosa gefunden.

Die Muscularis mucosae hat sich am widerstandsfähigsten gezeigt. Sie ist am wenigsten von den Geschwulstzellen geschädigt und hebt sich noch da, wo Submukosa und das übrige Gewebe der Mukosa schon untergegangen ist, noch als ein schmales Bändchen von den zerfallenen Tumormassen ab.

Die Mukosa ist über dem Tumor völlig geschwunden. Allmählich treten die Zotten wieder hervor, das Epithel wird vollständiger, die Drüsenschläuche sind mehr und mehr ihrer Richtung nach erhalten, sind nur weniger zahlreich und durch eingewucherte Zellmassen auseinandergedrängt. Der Uebergang ins Normale ist auch hier ein allmählicher. Die Lymphfollikel sind, soweit man sie unterscheiden kann, im ergriffenen Gewebe erheblich vermehrt, teilweise auch vergrössert.

An den vergrösserten Mesenterialdrüsen macht sich teilweise eine ausgedehnte Nekrose bemerkbar, während benachbarte wieder ziemlich verschont und die Struktur der Knoten noch deutlich erkennbar ist.

Der Beschreibung dieser beiden in hiesigen Kliniken beobachteten Fälle lasse ich die Krankengeschichten einer Reihe von Fällen von primärem Dünndarmsarkom folgen, die ich aus der mir zugängigen Litteratur zusammengetragen habe, um die Rheinwaldsche Zusammenstellung bis zur neuesten Zeit zu vervollständigen und das für meine Arbeit in Betracht kommende hervorzuheben.

Feldmann. 29jähriger Mann, früher stets gesund, hat seit 2 Monaten schlechten Appetit, magert ab. Seit 3 Wochen bemerkt er eine Geschwulst in der rechten Unterleibsseite. Seit ca. 3 Monaten träger Stuhl, seit 3 Wochen harter Stuhl.

Bei der Aufnahme wird in der rechten Seite des Unterleibes, die etwas vorgewölbt ist, ein knorpelharter, nicht beweglicher Tumor gefühlt. Nach 4 Wochen exitus letalis.

Die Sektion ergab in der Nähe der Radix mesenterii eine kontinuierliche Reihe von Knötchen von ziemlich derber Beschaffenheit. Im kleinen Becken liegt ein Convolut von Dünndarmschlingen, welche durch Geschwulstmasse mit einander verwachsen und deren zugehöriges Mesenterium von Gechwulstmasse derb infiltriert ist. Der Dünndurm ist an dieser Stelle durch die Geschwulst verengt. Die darüber liegenden Partieen sind erweitert und die Muskulatur der Wandungen verdickt. An der Stelle, wo der Darm durch die Geschwulstmasse verengt war, findet sich beim Aufschneiden eine Tumormasse, welche die Wand derselben auf eine Strecke von 15 cm völlig durchsetzt. Die Geschwulst ist mit der Blase verwachsen.

Feldmann. Ueber diesen Fall ist nur nach einem Präparat berichtet. Es handelt sich um drei (primäre) Sarkome des Dünndarms, von denen jedes primär entstanden ist.

Feldmann. 27jährige Frau.

Seit 9 Monaten hie und da Schmerzen im Leib und Kreuz, die später an Heftigkeit zunahmen. Sie wurden krampfartig und fast unerträglich. Gebrochen hat die Patientin nur in den letzten 3 Tagen. 2 Tage lang kein Stuhlgang, nachdem er bis dahin regelmässig war. Appetit gut.

Status. Abdomen etwas aufgetriebeu, zeigt gelegentlich deutliche Darmperistaltik. Keine Dämpfung in den abhängigen Partieen, kein Tumor zu fühlen. Besondere Schmerzhaftigkeit im Epigastrium. Patientin erbricht mehrmals, Leibschmerzen treten vermehrt auf und zwar anfallsweise unter deutlich sichtbarer Peristaltik.

Bei der Operation wird unterhalb des Colon transversum ein übermannsfaustgrosser Tumor gefunden, der sich als ein Conglomerat von verwachsenen Darmschlingen erweist. Eine im untersten Ileum bestehende Invagination wird gelöst und eine Gastroenterostomose und am Ileum eine Enteroanostomose angelegt.

Die Sektion ergab beim Aufschneiden des Darmabschnittes, in welchem die Invagination bestanden hatte, eine Anzahl kleiner gestielter Tumoren. Im stark erweiterten Duodenuum fand sich ein diffus verbreiterter schwammiger Tumor von gelblich weissem Aussehen.

Feldmann. 48jährige Frau.

Seit ungefähr 9 Monaten krank, im Anfang Durchfall und Erbrechen. Seit 8 Wochen Schmerzen im Leibe, seit 2 Wochen Bauch geschwollen.

Bei der Aufnahme im linken Hypogastrium harte höckerige Tumoren fühlbar. Leib druckempfindlich. In den nächsten Tagen häufig Erbrechen und exitus letalis.

Section: Duodeuum stark aufgetrieben mit verdickter Wand. In der Gegend der flexura duodeno-jejunalis sind die Darmschlingen mit der Bauchwand und untereinander verwachsen. Die Verdickung der Darmwand wird durch 2 makroskopisch nicht zusammenhängende Tumoren hervorgerufen. Der Tumor ist von weisslicher Farbe und derber Konsistenz.

Die mikroskopische Untersuchung dieser 4 Fälle ergab, dass es sich um kleinzellige Randzellensarkome handelte.

Wolfram, St. Petersburger Med. Wochenschrift 1902.

Ein Fall von Sarcoma duodeni, eine Ovarialcyste vortäuschend. Die Arbeit war mir im Original nicht zugängig, sodass ich mich nur auf das von Haeckel im Centralblatt für Chirurgie 1902 gegebene Referat beschränke. Bei der Operation fand sich eine Cyste, die mit

den Geschlechtsorganen nichts zu thun hatte, aber mit einem 5 Finger dicken Stiel vom Pankreas auszugehen schien. Nach Exstirpation zeigte sich, dass es sich um ein Sarkom des Muskularis des Duodenuums handelte.

Sternberg. 44jähriger Tischlergehilfe, wird mit Erscheinungen einer schweren Darmerkrankung aufgenommen und stirbt am andern Tage. Anamnestisch bestanden seit 6 Wochen Diarrhoen, die in letzter Zeit nachgelassen hatten, sowie Schmerzen im Abdomen.

Bei der Aufnahme war das Abdomen wenig aufgetrieben. Nach abwärts vom Nabel in der mittleren Bauchgegend fühlte man eine harte, aufgetriebene, schmerzhafte Darmschlinge. Der Stuhl war dünnbreiig und enthielt Blutbeimengungen.

Die Obduktion der Brusthöhle ergab Bronchiektasieen und Tuberkulose der Lungen, in einer von glatter Wandung umgebenen Höhle der rechten Lunge eine polypös der Wand aufsitzende weiche, teils fettig gelbe, teils rötliche Gewebsmasse.

Im Jejunum finden sich 12 grösstenteils breit aufsitzende, teilweise auch gestielte polypös in das Darmlumen vorragende Tumoren, die durchweg submacös sitzen und von einer verdünnten Schleimhaut überkleidet sind. Sie erscheinen am Durchschnitt aus mehreren mässig grossen, weissen Knoten zusammengesetzt. Diese Geschwülste finden sich in grösseren Abständen von einander angeordnet an verschiedenen Stellen des Jejunums, während der übrige Darm frei ist. Es finden sich ferner zwei Invaginationen, an deren Spitze jedesmal ein Tumor sitzt.

Die histologische Untersuchung zeigt, dass die Polypen vortäuschenden Tumoren des Jejunums Sarkome von der Art des Alveolärsarkoms (Billroth) darstellen. Die der Kavernenwand in der rechten Lunge aufsitzende Gewebsmasse ist eine Metastase.

Drei weitere Fälle werden von Burkhardt mitgeteilt, aber nur histologisch beschrieben.

Burkhardt(1), 53jähriger Mann.

Apfelgrosser Tumor des Dünndarms mit infiltrierten Drüsen, der seit 4 Monaten besteht. Derselbe ist ein polymorphes Sarkom mit Riesenzellenbildung, ausgehend von den interfasciculären Endothelien der Serosa.

Burkhardt(2). Faustgrosser ulcerierter Tumor des Dünndarms, der diffus in die Umgebung eingedrungen ist, seit 3 Monaten bemerkt. Er stellt sich dar als ein Spindelzellensarkom, von den Zellen des Bindegewebes und den Saftzellen der Serosa ausgegangen.

J. Jundell. Bei 16jährigem Jüngling zeigte sich seit Anfang Oktober 1899 Auftreibung des Bauches mit diffusen Schmerzen. Nach

vorübergehender Besserung traten die Erscheinungen wieder auf, Patient magerte ab, während der Bauch schwoll. Die meist dünnen Stuhlentleerungen erfolgten 2—3 mal täglich. Bei Aufnahme im Mai 1902 waren mehrere Geschwülste zu konstatieren, am deutlichsten eine kindfaustgrosse 3 Finger breit oberhalb des Nabels, etwa an der Medianlinie. Patient immer elender, Stühle dünnflüssig, immer zahlreicher. Laparotomie. Exitus 9 Tage p. op.

Sektion ergab 80 cm unterhalb der flexura duodeno-jejunalis den Dünndarm in eine faustgrosse Hohle mündend, die ringsum von zerfallenen Geschwulstmassen umgeben war. Von dieser Hohle setzte sich der Darm ziemlich normal fort. Metastasen in den mesenterialen Lymphdrüsen. Leber und Netz in Pleuren und Axillardrüsen.

Mikroskop. Diagnose: Rundzellensarkom.

Burkhardt (3). 35jähriger Mann.

Nicht ulcerierter Tumor mit Cysten- und Kalkherden durchsetzt, seit $^1/_2$ Jahre bestehend. Es handelt sich um ein kleinzelliges Spindelzellensarkom, von den Saftzellenendothel und den fixen Zellen des Bindegewebes der Serosa ausgegangen.

Diese oben angeführten Krankengeschichten bestätigen nun die auch schon früher gemachte Erfahrung, dass meist über die Aetiologie dieser Geschwülste kein wesentlicher Anhaltspunkt zu finden ist. Ueberhaupt nur in zwei Fällen sind Angaben gemacht, die hinsichtlich der Aetiologie einigen Aufschluss geben und zwar einmal in der Anamnese, das andere Mal im Sektionsprotokoll. In dem Fall von Besselhagen glaubt man, den Beginn der Entwickelung der Neubildung mit einem heftigen, gegen den Leib des Kindes geführten Stoss in Verbindung bringen zu müssen. Die Möglichkeit, dass Traumen zur Entstehung, womit wohl Entwickelung gemeint ist, Veranlassung geben können, wird auch von Ziegler in seinem Lehrbuch zugegeben, vielleicht mit Bezug auf den Besselhagenschen Fall. Es wird von dem Verfasser dieser Arbeit als feststehend erachtet, dass die Neubildung sich im Anschluss an die Verletzung entwickelt hat, d. h., dass durch den traumatischen Anreiz das Wachstum angefacht worden ist. Eine nähere Erklärung bleibt uns Besselhagen schuldig. Ob wir also die alte Lehre von der kongenitalen Geschwulstanlage gelten

lassen wollen, sodass demnach die Anfänge der Neubildung bis zum Zeitpunkt der Verletzung unbemerkt geblieben und erst durch diese in das Stadium eines rapideren Wachstums getreten sein müssten, oder ob wir annehmen wollen, dass bei einer etwaigen Entwickelung aus fertigem Gewebe die durch das Trauma gesetzten Veränderungen bei Vorhandensein einer Prädisposition eine abnorme Prolificationsthätigkeit erzeugt haben, bleibt uns bei Betrachtung des Trauma als des ätiologischen Momentes der Geschwulst überlassen. Die Behauptung, dass die Genese der Sarkome der ersten Lebenszeit bis in die Embryonalzeit zurückreiche, bedarf noch exakter Beweise. Ich will gleich an dieser Stelle bemerken, dass auffallender Weise nur in einem Falle, der von Stern beschrieben ist, bei einem Neugeborenen ein Darmsarkom gefunden worden ist, während doch kongenitale Sarkome in anderen Organen häufiger beobachtet sind.

In einem anderen Falle (Nothnagel) stehen die Sarkomknoten räumlich in einem solchen Verhältnis zu tuberkulösen Geschwüren, dass die Annahme eines ätiologischen Zusammenhangs wohl berechtigt sein dürfte. In allen übrigen bisher veröffentlichen und auch in dem hier beobachteten Fall ist nichts mitgeteilt oder zu eruieren gewesen, was in ätiologischer Beziehung von Belang sein könnte. Heredität scheint, wenigstens soweit aus dem vorliegenden Material hervorgeht, eine Rolle nicht zu spielen. Ob Syphilis oder Lungentuberkulose in Beziehung zu dieser Krankheitsform stehen, kann ebenfalls noch nicht entschieden werden. In den von mir beschriebenen Fällen scheint beides nicht in Betracht zu kommen. Ebenso ist es mit dem Beruf oder sonstigen Lebensbedingungen, die keine Prädisposition zu schaffen scheinen; gehören ja doch die befallenen Personen den verschiedensten Berufsarten und Gesellschaftsklassen an.

Was das Alter der Erkrankten anbetrifft, so sind unter den gesamten 57 Fällen 7 mal keine Angaben darüber gemacht. Die Verteilung der übrigen 50 stellt sich wie folgt:

I. Decennium 3,
II. „ 4,
III. „ 15,
IV. „ 16,
V. „ 6.

Darüber hinaus 6 Fälle.

Das Geschlecht ist in 51 Fällen angegeben. Danach waren die erkrankten Personen

37 mal männlichen,
14 mal weiblichen Geschlechts,

sodass also das männliche Geschlecht weitaus überwiegt.

Wende ich mich nun zur Betrachtung der Geschwulstform selbst und dem durch sie hervorgebrachten klinischen Bilde, so ist zunächst zu bemerken, dass die sicher beobachteten Darmsarkome in ihrem anatomischen, histologischen und besonders klinischen Verhalten ausserordentlich verschiedenartig gestaltet sind, und es ist deshalb kaum möglich, ein einheitliches typisches Krankheitsbild dieser Geschwulstform zu entwerfen, oder an dem von Madelung und Baltzer gegebenen weiterhin festzuhalten. Beide geben zuerst auf Grund der in der Litteratur gesammelten und der von ihnen selbst beobachteten Fälle eine zusammenfassende Lehre über diesen Gegenstand. Ihre Ansichten wurden naturgemäss von späteren Autoren, die über eigene Beobachtungen nicht verfügten, übernommen und kehren in den meisten Lehrbüchern bei Besprechung dieser Geschwulst wieder. (cf. König, Spez. Chirurgie, Tillmanns, Spez. Chirurgie, Rosenheim, Eulenburgs Realencyclopädie siehe unter „Darmgeschwülste“, Nothnagel, Spez. Pathologie und Therapie, Die Erkrankungen des Darms und des Peritoneums etc.)

Stellen wir nun einen Vergleich an, einerseits zwischen den Beobachtungen und Schlüssen, die Madelung und Baltzer aus den Berichten in der Litteratur und ihren eigenen Fällen folgern, andererseits zwischen den späteren

kasuistischen Mitteilungen über Darmsarkome und den Beobachtungen, die ich an meinem oben ausführlich beschriebenen Falle zu machen Gelegenheit hatte, unter nochmaliger genauer Berücksichtigung der einschlägigen Litteratur, so weit mir dieselbe zugängig ist, so muss ich bekennen, dass dies von Baltzer-Madelung entworfene Bild des Dünndarmsarkoms einer grossen Anzahl von Fällen nicht entspricht. Die Baltzerschen Anschauungen werden durch verschiedene später veröffentlichte Fälle, wie auch durch meinen ersten in mancher Hinsicht widerlegt. Sehen wir uns darum zunächst einmal die Lehre an, die Madelung über das Dünndarmsarkom aufgestellt hat. Er sagt:

„Die Sarkome des Dünndarms gehören meist der Gattung der kleinzelligen Rundzellen-, seltner der der Spindelzellensarkome an. Sie enstehen immer in der Submukosa und breiten sich vorwiegend in dieser aus. Frühzeitig wird durch dieselbe die Darmmuskulatur, später die Schleimhaut, auch bei zum Tode führenden Fortschreiten nur selten die Serosa ergriffen. Durch diese Art der Entwicklung der Neubildung und die von ihr bedingte frühzeitige Lahmlegung der Muskulatur erfährt — und dies sei als bei diesen Sarkomen besonders charakteristisch hervorgehoben, — das erkrankte Darmstück Erweiterung, die man als aneurysmatisch bezeichnen kann. Zur Verengung des Darmlumens führen die Sarkome, auch wenn es zum vollständigen Aufgehen der Schleimhaut in die Geschwulstmassen kommt, nicht. Hauptsächlich infolge der Darmdilatation kommt es früh zur Bildung von sehr beträchtlich grossen Geschwülsten.“

Baltzer, der im grossen Ganzen das nämliche Bild entwirft, fügt noch hinzu:

„Die Angaben von Leichtenstern (Ziemssen, Spec. Pathol. u. Therap., Bd VII. 2., S. 521), dass das Sarkom sich gürtelförmig in der Submukosa des Darms ausbreitet und Stenosen veranlasst, ist als irrtümlich zu bezeichnen. Von Wichtigkeit ist ferner das Verhalten der Stuhlentleerungen. In den Lehrbüchern wird vom Darmkrebs immer

hervorgehoben, dass er frühzeitig zu einer Stenose des Darms führt.

Ganz anders die Sarkome des Dünndarms. Hier sahen wir bei keinem der Fälle — abgesehen von Fall 1 u. 2 wo, wie oben angeführt ist Komplikationen vorlagen —, die Symptome einer Stenose des Darms auftreten. Fast bei allen Patienten wechselt Koprostase und Diarrhoe ab. Die Stuhlgänge bieten nichts Abnormes.

Um nun gleich einmal bei den oben erwähnten Fall I u. II zu bleiben,

(I. beschrieben von Wallenberg, Danzig, Berl. Klin. Wochenschrift 1864, S. 417.

II. Wallenstrom ou Ackerberg, Foll of Sarcom i Tarmen, Upsala.)

so will ich das uns Interessierende aus der Krankengeschichte und dem Sektionsbefunde mitteilen.

In dem ersten Fall handelt es sich um ein 21jähriges Dienstmädchen, das nach 3tägiger Stuhlverstopfung am 9. Oktober plötzlich an Magenkrampf und Erbrechen erkrankt ist. Darauf dreimaliger Durchfall. Seitdem beständig Schmerzen in der Magengegend und ab und zu Durchfall. Unterleib sei aufgetrieben, nicht schmerzhaft gewesen, sie habe viel Kollern im Leibe verspürt. Am 17. Erbrechen von grün gefärbter Flüssigkeit, der Stuhlgang retardiert, erfolgte auch in den nächsten 3 Tagen nicht. Dabei steigerte sich der Meteorismus. Die Kranke erbrach zwei Nachtgeschirre voll fäkulenter Massen. Nach einem warmen Bade und 8 Klysmen Entleerung von dünnem Eiter, worin ein über 1 Fuss langes Darmstück. Von da ab täglich Koterbrechen, nach Klysmen nur Entleerung von dünnem Eiter und Darmschleim. Exitus letalis am 1. November.

Section: An der Uebergangsstelle des Ileum ins Coecum eine Invagination, die sich nach Abgang des abgestossenen, dem untersten Teile des Ileum angehörigen Darmstückes gebildet hatte. Die Darmpartie, die dieses als äussere Scheide umgeben hatte, war in den Anfang des Colon hineingeschoben. Eine völlige Stenose bestand an keiner Stelle. Es handelte sich um ein von der Submukosa ausgegangenes Spindelzellensarkom.

Im zweiten Falle konnte ein früher reponibler Bruch eines 36jähr. Bauern eines Tages nicht mehr reponiert werden. Am folgenden Tage Erbrechen, das aueh nach der Aufnahme in das Krankenhaus andauerte,

jedoch bestand das Erbrochene nicht aus fäkulenten Massen. Bei der 54 Stunden nach dem Austreten des Bruchs vorgenommenen Operation fand man in dem Bruchsack eine Neubildung, welche ihren Sitz in einem Teile des Darms hatte und auch jetzt nicht reponiert werden konnte. Spuren von wirklicher Incarceration waren nirgends zu sehen.

Exitus $10^1/_2$ St. p. op.

Section: Bei der Untersuchung der betreffenden Darmpartie fand man in der Mitte der Vorderseite eine feste Geschwulst, deren Form eine auffallende Aehnlichkeit hatte mit einer vergrösserten Gebärmutter, deren Fundus sich am freien Rande des Darms befindet, während die Cervix sich zu der Radix des bedeutend verkürzten Mesenteriums hinstreckt. Derjenige Teil der Geschwulst, welcher im Darm seinen Sitz hat, ist besonders scharf begrenzt und scheidet sich auch durch eine deutliche Vertiefung von dem im Mesenterium gelegenen Teile, welch letzterer nicht so scharf hervortritt, sondern mehr einer partiellen Verdickung des Mesenteriums gleicht. Den Darm fand man ein halbes Mal um seine Anheftung gedreht. Das Lumen des Darms war verengt, doch nicht mehr, als dass eine Bleifeder durchgeführt werden konnte, und diese Verengerung war weniger durch die Geschwulst als von dem Umstande abhängig, dass die Darmwand in Folge der Verkürzung des Mesenteriums dicke Falten bildete, die wegen Pseudomembranen nicht ausgeglichen werden konnten. Es handelte sich um ein von der Submukosa ausgegangenes Sarkom.

Es ist ja zwar keine Frage, dass in beiden Fällen Komplikationen vorliegen, im ersten eine Invagination, im zweiten eine Verkürzung des Mesenteriums und Achsendrehung, die zu Ileus Veranlassung geben.

Forsche ich aber nach, wodurch die Invagination in dem ersten Falle zu Stande kam, so finde ich in der Originalkrankengeschichte, dass dies durch ein im Darm liegendes, dieses völlig verlegendes Sarkom geschah.

Auch im zweiten Falle wird von einer Verengung berichtet, sodass das Darmlumen noch für einen Bleistift durchgängig war. Wenn da gesagt ist, dass die Verengerung weniger von der Geschwulst herrührt, so ist doch damit gemeint, dass die Geschwulst wohl ihren Anteil an der Stenosierung nimmt, wenn auch nicht soviel als der Umstand, dass die Darmwand in Folge der Verkürzung des Mesenteriums

dicke Falten bildete, die wegen der Pseudomembranen nicht ausgeglichen werden konnten.

Aehnlich liegen die Verhältnisse bei noch mehreren der den Madelung-Baltzerschen Abhandlung zu Grunde gelegten Fällen. So beschreibt Pick (Prager med. Wochenschrift 1884. Bd. IX, S. 96) ein primäres Rundzellensarkom bei einem 35jährigen Mann, der wegen hartnäckiger Obstipation und hochgradigem Meteorismus ins Krankenhaus aufgenommen und bei dessen Sektion man an der Grenze zwischen Jejunum und Ileum die Darmwand auf eine Strecke von 15 cm in ihrer ganzen Circumferenz von einer graufarbigen Afterermasse durchwuchert und durch dieselbe an der Anheftungsstelle des Mesenteriums bis auf 3 cm verdickt fand. Die der Innenfläche entsprechenden Falten des Darms war im Bereich der infiltrierten Partie verstrichen, sodass das Lumen des Darms verengt und nur für den kleinen Finger noch durchgängig war.

Auch in dem von Zualski beschriebenen sehr interessanten Fall von kleinzelligem Rundzellensarkome, neben dem eine mit hämorrohagisch gefärbter Flüssigkeit und in dieser suspendierten Geschwulstmasse gefüllte Cyste bestand, heisst es, dass das Darmlumen an der Ansatzstelle etwas verengt gewesen sei.

Ja selbst ein von Madelung und Baltzer selbst beobachtetes und beschriebenes Rundzellensarkom zeigt ein ihrem aufgestellten Schema direkt entgegengesetztes Bild.

Es heisst in der Krankengeschichte:

Der durch Laparotomie und Darmresektion gewonnene Tumor hat eine scharf begrenzte, länglich ovale Gestalt. Er besitzt eine Länge von 14 cm und eine Breite von 9 cm. Mit Beginn des Tumors verdickt sich die Wandung des Darms allmählich nach innen zu, sodass das Lumen des Darms enger wird. Die engste Stelle jedoch ist noch für eine Bleifeder durchgängig. Ich meine, dass dies noch immerhin schon eine beträchtliche Verengerung ist, die, wie die Krankengeschichte lehrt, auch ihre Symptome gezeigt hat.

Dennoch finden wir unter den 14 Fällen der Baltzer-Madelungschen Abhandlungen 5, die dem von diesen Verfassern entworfen Bilde nicht entsqrechen, insofern nämlich, als bei ihnen eine Erweiterung der erkrankten Darmpartie fehlt, im Gegenteil eine Verengerung eingetreten ist. Ein anderer Teil der 14 Fälle entspricht allerdings mit den von den genannten Verfassern aufgestellten Lehre mehr oder weniger überein; jedoch werde ich weiter unten bei der Betrachtung der klinischen Symptome noch einmal darauf zurückkommen.

Untersuche ich nun weiter die in der Rheinwaldschen Casuistik zusammengestellten Fälle, ferner die von mir in der Litteratur gesammelten und die von mir selbst beobachteten Fälle, so wird es noch klarer, dass die Madelung-Baltzerschen Anschauungen nicht haltbar sind. Ich beschränke mich zunächst auch hier nur auf das Ergebnis der pathologisch-anatomischen Untersuchungen und finde, dass unter den weiteren 31 Fällen, die Rheinwald gesammelt oder selbst beobachtet hat, 6 sind, die unzweideutig die Zeichen der Stenose bieten und zwar von den leichten bis zu den schwersten Graden.

Es dürfte von Interesse sein, die hier in Frage kommenden Stellen aus den betreffenden Operations- oder Sektionsprotokollen kurz anzuführen:

1. Stern. Neugeborenes Kind, das unter den Symptomen völliger Darmokklusion gestorben war.

132 cm unter dem Beginne des Ileum zeigt ein 2 cm langes Darmstück eine an seiner Innenseite breitbasig aufsitzende $1^1/_2$ cm hohe Geschwulst. Darmwand im übrigen normal.

Mikroskop. Diagnose: Lymphadenoides, Rundzellensarkom.

2. Rudolf Schmidt(1). 47jähriger Mann.

Bei der Sektien fand man im oberen Ileum das Darmrohr 3—4 cm verengt, nur für einen Zeigefinger zugängig, darüber stark ausgedehnt.

Mikroskop. Diagnose: Lymphosarkom in allen Stadien.

3. Siegel: $3^1/_4$jähriger Knabe.

An dem 30 cm langen resecierten Darmstück ist die Darmwand ausser den Endpartieen hypertrophisch. An diesem Ende ist ein über

8 cm Länge sich hinziehender höckeriger, gelappter Tumor von derselben Konsistenz, der das Lumen fast ganz verlegt.

Mikroskop. Diagnose: Kleinzelliges Rundzellensarkom.

4. Mikulicz berichtet von einem Fall, den er operierte, indem ein Sarkom des unteren Ileums des Darms hochgradig verengte und die schwersten klinischen Stenosenerscheinungen des Darms hervorrief.

5. Rheinwald. 25jährige Frau.

Bei der Laparotomie der Frau fand sich unterhalb einer verschiedentlich gewundenen aufgeblähten Dünndarmschlinge eine derbe Narbenmasse, jenseits welcher der Dünndarm normalen Umfang hatte. Die geblähte Schlinge wird bis jenseits der Narbenmasse reseciert und erweist sich als Jejunumschlinge, die zu Armdicke ausgedehnt ist und stark hypertrophische Wandung besitzt. Die Schleimhaut ist normal bis einige Centimeter vor der Striktur, die am untersten Ende der Schlinge sitzt und eben noch für einen Bleistift durchgängig ist. Die unteren 9 cm der Schlinge werden von einem Geschwür eingenommen, das schon etwas über der Striktur die ganze Circumferenz des Darms einnimmt. An der Stelle der Striktur scheint das Geschwür in Vernarbung begriffen zu sein und die Verengerung erzeugt zu haben.

Mikroskop. Diagnose: Spindelzellensarkom.

Zwar ist dies ja ein Fall, der etwas komplicierter liegt, indem erst durch Ulceration und Vernarbung die Verengerung bedingt ist. Zum mindesten aber ist er doch ein Beweis dafür, dass die Ansicht Madelungs, als ob eine aneurysmatische Erweiterung der erkrankten Darmpartie eine unbedingte Folge eines Sarkoms sei, unrichtig ist.

6. Rheinwald. 43jähriger Mann.

Derselbe wurde wegen einer Geschwulst in abdomine und deutlichen Stenosenerscheinungen seitens des Darms operiert.

Das resecierte Darmstück gehört dem Ileum an, ist 22 cm lang. Sein oberer Teil ist stark hypertrophiert; im unteren Teil sitzt auf eine Strecke von 8 cm ein etwa hühnereigrosser, sehr derber Tumor, der die ganze Circumferenz des Darmes einnimmt. Seine Wanddicke beträgt bis zu 40 cm; er sieht auf dem Durchschnitt markweiss aus. Das Darmlumen ist sehr stark verengert, an der engsten Stelle für einen dünnen Bleistift eben noch durchgängig.

Mikroskop. Diagnose: Kleinzelliges Rundzellensarkom.

In noch höherem Grade als in den obigen Fällen zeigt der von mir beschriebene erste das Bild der Darmstenose. Werfen wir einen Blick auf die beigegebene Abbildung 2 des Tumorquerschnittes, so werden wir uns beim Anblick dieses fast lumenlosen Spaltes, der den Rest des ehemaligen

Darmlumens darstellt, fragen müssen: „Wie war es möglich, dass hierdurch noch so viel Darminhalt passieren konnte, dass der Patient zeitweise regelmässigen, ja oft täglich, Stuhlgang hatte?“ Mit dieser Frage werde ich mich im Folgenden deshalb kurz beschäftigen, weil von Madelung und Baltzer das Vorhandensein des Stuhlgangs als ein Beweis für das Fehlen der Darmstenose bezeichnet wird. Baltzer sagt nämlich, wie auch schon oben angeführt ist: „Von Wichtigkeit ist ferner das Verhalten der Stuhlentleerung. In den Lehrbüchern wird vom Darmkrebs immer hervorgehoben, dass er frühzeitig zu einer Stenose des Darms führt. Ganz anders die Sarkome des Dünndarms. Hier sehen wir bei keinem der Fälle — abgesehen von Fall 1 und 2 — wo Komplikationen vorlagen — die Symptome einer Stenose des Darms auftraten. Fast bei allen Patienten wechselt Koprastase mit Diarrhoe ab. Die Stuhlgänge bieten nichts Abnormes.“ Er stellt den Darmkrebs im Allgemeinen in Gegensatz zu dem Sarkom des Dünndarms im Speziellen und hierauf beruht der Irrtum.

Hartnäckige Obstipation ist ja allerdings ein für strikturierende Darmcarcinome wichtiges Symptom. Nun lokalisieren sich aber die Krebse des Darms meist auf den Dickdarm, während sie im Dünndarm, abgesehen vom Duodenum, wo sie ganz besondere Symptome hervorrufen, äusserst selten angetroffen werden. Es sind weitaus in der Mehrzahl Carcinome des Dickdarms, die zur Beobachtung kommen und durch Stenosierung des Darms besonders leicht zur Opstipation Veranlassung gaben. Im Dickdarm ist der Inhalt schon erheblich konsistenter, zum grössten Teil schon zu Kotballen geformt, ein Umstand, der eine Stauung des Inhalts vor der Striktur natürlicherweise in erhöhtem Masse verursacht und fördert und somit das Symptom der Obstipation erklärt. Und doch können auch in manchen Fällen trotz der carcinomatösen Striktur diarrhoische Entleerungen bestehen, wenn nämlich entweder ein durch die Kotstauung

selbst oder andere Umstände hervorgerufener Katarrh die Veranlassung dazu giebt.

Im Dünndarm hingegen ist der Inhalt schon normaler Weise dünnflüssig. Er kann sich zwar auch oberhalb der Stenose anstemmen. Diese Ansammlung und Stagnation des Inhalts oberhalb des Hindernisses bedingt jedesmal eine gewisse Dehnung des zuführenden Abschnittes und eine Steigerung des Innendrucks, welche ihrerseits eine über das gewöhnliche physiologische Mass gesteigerte Funktion der muskulären Elemente hervorruft. Die Folge dieser gesteigerten Thätigkeit ist eine Arbeitshypertrophie der Darmwand, ein Prozess, wie er analog in dem oberhalb des verengten Ostiums gelegenen Herzabschnitt oder in der Blase bei einer Harnröhrenstriktur stattfindet. Ferner bedingt die Stauung eine erhöhte Peristaltik und diese zusammen mit der hypertrophierten Darmmuskulatur können im stande sein, ganz enorme Strikturen zu überwinden, selbstverständlich dann, wenn nicht durch besondere Umstände, wie Vorlegen eines Fremdkörpers vor die verengte Stelle, oder Knickung oder Drehung die Verengerung bis zur Occlusion gesteigert wird. Ein Hauptfaktor ist natürlich dabei immer die Dünnflüssigkeit des Inhalts, auf der die Möglichkeit des Hindurchpressens durch die verengte Stelle vermöge der obengenannten Kräfte beruht.

Das Fehlen von Obstipation oder vielmehr das Vorhandensein von öfterem, ziemlich normalem Stuhlgang kann demnach, wie unser Fall lehrt, keineswegs als ein Beweis gegen das Vorhandensein einer Verengerung des Dünndarms angesehen werden, insbesondere auch nicht widerlegen, dass ein Sarkom des Dünndarms eine Verengerung desselben hervorrufen kann.

Nach dieser Betrachtung der Resultate der pathologisch-anatomischen Untersuchung der bekannten Fälle richte ich mein Augenmerk auf den klinischen Verlauf derselben, um zu erkunden, wie das klinische Bild sich zur Frage der Stenosierung des Dünndarms verhält. Es ergiebt sich da nun,

dass bei weitem die Mehrzahl Symptome von chronischer Darmverengerung in ihrem Verlauf früher oder später zeigen, auch wenn die spätere pathologisch-anatomische Untersuchung in dieser Hinsicht zu keinem positiven Ergebnis führte, oft sogar das Gegenteil, eine Erweiterung gefunden wurde. Für die genauere Beurteilung dieser Fragen wird es zweckmässig sein, sich zunächst die Symptome der chronischen Dünndarmverengerung kurz ins Gedächtnis zurückzurufen.

Dieselben bestehen in den periodisch wiederkehrenden Leibschmerzen, in Erbrechen und Stuhlgangsunregelmässigkeiten. Die Bauchschmerzen sind kolikartige Anfälle, deren jeder im Gegensatz zu Nieren- und Gallensteinkoliken von kurzer Dauer ist, die aber in kurzen Intervallen aufeinander folgen können, dann im Gedächtnis des Patienten zu längeren gleichmässigen Perioden zusammen fliessen. Diese in lange Reihen geordneten Schmerzanfälle bilden denn die von Sklodowsky im Gegensatz zum einzelnen Anfall sogenannten Schmerzperioden.

Im Zusammenhang mit diesen Anfällen steht das sogenannte Hartwerden, die Steifung des Darms, die den hypertrophisch gewordenen Abschnitt betrifft, die ebenfalls paroxysmal auftritt und durch die Inspektion als Vorwölbung und die Palpation als harte rasch verschwindende Geschwulst wahrzunehmen ist. Das Auftreten dieser Schmerzen steht oft in Zusammenhang mit dem Genuss gewisser Speisen und Getränke oder mit der Aufnahme grösserer Nahrungsquantitäten, sodass die meisten Patienten sich vor der Nahrungsaufnahme besonders weniger verdaulicher Speisen fürchten. Bei längerer Dauer der Schmerzperioden, wenn die Anfälle häufig und die Zwischenzeiten kurz sind, tritt als weitere Erscheinung eine gewisse von der Ermüdung der Darmmuskulatur abhängige Empfindlichkeit und Schmerzhaftigkeit des ganzen Abdomens hinzu. Das Erbrechen ist nicht konstant. Am meisten gesellt es sich zu langen und Schmerzperioden, wobei es meist auf der Höhe des Anfalls auftritt. Im chronischen Stadium kommt es selten zum

Koterbrechen, eher natürlich wenn durch eine Komplikation die Verengerung ad maximum gesteigert wird. Das Verhalten des Stuhlgangs ist verschieden, nur selten normal, meist überwiegt Verstopfung oder Diarrhoe oder beide Zustände wechseln ab. Die Form der Kotmassen unterliegt meist keinen Veränderungen.

Ferner lässt sich durch Beklopfen oder Erschütterung der Bauchwand, ganz wie bei Magenerweiterung, fast ausnahmslos auf eine weite Strecke ein grobes lautes Plätschern hervorrufen, und zwar besonders da, wo man während des Anfalls die geblässten Darmschlingen wahrnimmt.

Ueber die weiteren Merkmale, die durch die Perkussion und Auskultation erkennbar sind, will ich hier nicht reden, da mich dies zu weit führen würde und für meine folgenden Ausführungen auch wenig von Belang ist.

Prüfe ich also nun die Krankengeschichten im Sinne dieser kurzen Symptomzusammenstellung, so finde ich, dass in den meisten Fällen ein oder mehere Symptome der Darmverengerung zu irgend einer Zeit der Erkrankung bestanden haben. Am meisten wird von dem Vorhandensein der überhaupt bei der chronischen Dünndarmverengerung konstanten Leibschmerzen berichtet, sehr oft zugleich mit Stuhlgangsbeschwerden, entweder und zwar meist mit Obstipation oder auch Diarrhoe einhergehend. Oft ist auch berichtet, dass nur Stuhlgangsunregelmässigkeiten bestehend in Obstipation, abwechselnd mit Diarrhoe auftreten. Erbrechen ist seltner vorhanden gewesen, meist nur in den Fällen, in denen dann auch noch bei der pathologisch-anatomischen Untersuchung die Stenose nachzuweisen war, vor allem stimmt dies für das fäculente Erbrechen. Selbstverständlich rechne ich hierbei solche Fälle, bei denen sich Komplicationen ergeben, nicht mit.

Leider ist in den Fällen nur einige mal über das gegenseitige Verhalten der einzelnen Symptome und ihr Zusammentreffen berichtet, da eben hierauf überhaupt wenig Gewicht gelegt ist. Aber aus dem Vorhandensein des Tumors und

den oben angeführten Symptomen ist doch mit Recht zu schliessen, dass zu einer bestimmten Zeit der Darm durch die Geschwulst stenosiert war, auch wenn die Sektion keine Verengung oder gar eine Erweiterung der betroffenen Darmpartie ergab.

Ich will als Beispiel einen Fall anführen, der besonders charakteristisch ist.

Kraus, 26 jähriger Mann erkrankte vor 4 Wochen plötzlich an Schmerzen in der Nabelgegend, der Stuhlgang war unregelmässig. Es traten Kolikparoxysmen auf. Erbrechen fehlte.

Die spätere Sektion ergab, dass die Wand des Ileum auf eine Strecke von 10 cm von einer ulcerierten Tumormasse eingenommen war, die sich als Lymphosarkom herausstellte. Weiter unten sitzen noch einige kleinere Tumoren. An allen diesen Stellen ist der Darm erweitert.

Ich könnte noch mehr Beispiele dieser Art anführen. Gross ist auch die Zahl der Fälle, die deutliche Symptome der Dünndarmverengerung boten, deren Bericht über dass Resultat der pathologisch-anatomischen Untersuchung aber keine Angaben über eine Veränderung des Darmlumens enthält, sodass eben anzunehmen ist, dass dasselbe bei der Sektion als normal gefunden wurde.

Obiger Fall ist auch deshalb absichtlich ausgewählt, weil bei ihm eine ausgesprochene Höhlenbildung eingetreten ist. Auch diese kann, wie in dem Besselhagen schen Fall, zu einer Stauung des Inhalts und zu Symptomen Anlass geben, die auf eine Störung der Darmzirkulation hinweisen, wenn dies, wie wir später sehen werden, auch durchaus nicht regelmässig einzutreten braucht.

Zur Erklärung dieser Verhältnisse haben wir uns die Art der Entstehung der Stenose und ihr weiteres Schicksal zu vergegenwärtigen.

Die Stenose wird, abgesehen von Komplicationen, wie Drehung, Knickung des Darm etc. entstehen

a. durch eine Wucherung der Neubildung in das Lumen

hinein, was natürlich um so leichter geschieht, je näher der Ort ihrer Entstehung dem Lumen liegt und dies ist in den meisten Fällen die Submukosa, da die Mukosa nur selten als Ausgangsort in Betracht kommt. Die Geschwulst hat hier nur die dünne Mukosa zu überwinden, sie springt dann in das Lumen vor, was dann bei den zirkulären Formen eine ringförmige Einschnürung ergiebt.

Ich stelle hier gleich die nicht zutreffende Bemerkung in der Burkardschen Arbeit richtig, dass bei dem Sarkomen des Darms sich oft keine wesentliche Stenose finde, da sie den Darm nicht circulär umgreifen, wie das Carcinom. In beiden von mir beschriebenen Fällen, wie auch nach mehreren früheren, ist der Darm in seiner ganzen Circumferenz von dem Neoplasma ergriffen.

b. durch einen krankhaften Kontraktionszustand der Darmmuskulatur, in welchen diese, sobald sie von der Neubildung ergriffen wird mit gerät. Von letzterer geht nämlich eine anhaltende Reizung der Darmmuskulatur aus, infolge deren sie in einen anhaltenden Irritationszustand gerät, der sich durch die andauernde Kontraktion äussert.

Erfolgt nun die Operation oder der Tod nicht, so kann der weitere Verlauf, wie folgt, sein.

Die chronische Reizung nimmt entsprechend dem Nachlassen der Leistungsfähigkeit der Muskulatur ab. Dieselbe wird mehr und mehr gelähmt und zwar geschieht dies um so mehr, je mehr sie dem Zerfall nahe gebracht wird und zerfällt. Es schwindet also somit ein die Stenose förderndes Moment, nämlich der Kontraktionszustand der Muskulatur.

Ferner wird dadurch auch der Ausbreitung der Neubildung weniger Wiederstand entgegengesetzt. Dieselbe wächst rapider, gleichzeitig aber nimmt sie an ihrer Lumenseite durch Ulceration und Zerfall mehr und mehr ab und somit verringert sich in demselben Masse die Stenose wieder. Nun üben die erhöhte Peristaltik und die hypertrophierte Muskulatur in dem zuführenden Darmschenkel einen erhöhten Druck auf die Contenta und vermittels deren auf die er-

krankte Darmwand aus. Diese ihrer Elasticität beraubte Darmwand wird durch den erhöhten Innendruck nach und nach ausgedehnt, zumal sie auch selbst infolge Verlustes ihrer Kontraktionsfähigkeit an der Weiterbeförderung des Inhalts keinen Anteil nehmen kann. Wirken denn noch chemische und bakterielle Einflüsse mit, so kann es zu der bekannten Dilatation- und Höhlenbildung kommen, wie ich es auch in meinem zweiten Falle zu sehen Gelegenheit hatte.

Freilich liegt es mir fern zu behaupten, dass dies immer der Verlauf sein musste. Es braucht nicht immer zu einer Verengerung des Darmlumens zu kommen, wenigstens nicht zu einer solchen, die sich durch entsprechende Symptome kund giebt. Die Verhältnisse ändern sich, wenn der Ausgangspunkt ein anderer, z. B. die Serosa oder die Muskulatur ist. Wenn dann die letztere rasch ergriffen und in ihrer Kontraktionsfähigkeit geschädigt wird, so kann der erhöhte Innendruck viel eher eine Erweiterung des erkrankten Darmabschnittes herbeiführen, zu einer Zeit schon, wo die Neubildung noch nicht bis zum Darlumen hindurch gewuchert ist und durch seine Massen eine Stenose desselben veranlassen kann. Ein Beispiel hierfür scheint unser zweiter Fall zu sein. Hier ist die Neubildung, wie wir später noch sehen werden, von der Serosa ausgegangen. Anamnestisch war absolut nichts zu finden was für eine Erkrankung des Darms überhaupt, geschweige denn für eine Verengerung des Dünndarms hätte sprechen können. Der Tumor wurde deshalb auch zunächst durchaus nicht für eine Darmgeschwulst gehalten, eher für einen reinen Blasentumor. Nur in den letzten Tagen waren leichte Verstopfung und anhaltende krampfartige Schmerzen im Unterleib aufgetreten und lenkten die Aufmerksamkeit auch auf den Darm. Dieselben konnten aber auch durch Verwachsungen bedingt sein, eine bestimmte Diagnose eines Darmtumors liessen sich auch daraus noch nicht ableiten. Man war deshalb mit Recht einigermassen überrascht, als man diese, die ganze Circumferenz des Darms einnehmende Geschwulst fand. Die leichte Stuhlverstopfung und die krampf-

artigen Schmerzen lassen sich aus der Knickung des Darmrohrs gegen den Tumor erklären, die bei zunehmendem Wachstum des letzteren ebenfalls erhöht wurde und nun die angedeuteten Stenosenerscheinungen hervorrief. Wir sehen also daraus, dass die Verengerung des Darms nicht immer eine Folge des Sarkoms des Dünndarms ist. Die Erweiterung kann thatsächlich mit Ueberspringung des Stadiums einer in Erscheinung tretenden vorhergehenden Verengerung erfolgen. Wir sahen aber auch daraus andererseits, dass dilatierte, ja höhlenartig erweiterte, ihrer Elasticität und Kontraktionsfähigkeit beraubte Darmpartien den Inhalt passieren lassen können, ohne zu einer wahrnehmbaren Stagnation Anlass zu geben.

Die histologische Untersuchung der von mir beobachteten Neubildungen hat ergeben, dass es sich in beiden Fällen um kleinzellige Rundzellensarkome handelt. Im ersten Fall ist die Neubildung von der Submukosa ausgegangen, im zweiten hat das subseröse Bindegewebe ihren Entstehungsort gebildet. In beiden Fällen handelt es sich um primäre Sarkome des Dünndarms. Dies nachzuweisen, schliesse ich mich an die Feldmannsche Arbeit an, der auf Grund von Hansemanns Diagnose der bösartigen Geschwülste den Nachweis führt, dass es sich in seinen Fällen um primäre Dünndarmsarkome handelt. Die Wachstumsart und die Art der Ausbreitung geben das Kriterium dafür ab, ob es sich um eine primäre Geschwulst handelt, nicht die Grösse derselben. Diese die ganze Circumferenz des Darms einnehmenden Tumoren, in deren Zellmassen die ganze Darmwand aufgegangen ist, sodass von einer Struktur fast nichts mehr zu erkennen ist, solche Tumoren müssen im Darm selbst entstanden sein. Retroperitoneale Tumoren umwachsen die Darmwand meist, falls sie an dieselbe herantreten, sodass bei nicht allzuweit fortgeschrittenem Zerfall das Bild der Darmwand am aufgeschrittenem Präparat noch zu erkennen ist, oft beschränken sie sich, wie auch die Metastasen nur auf ein umschriebenes Feld ohne die Gürtelform anzunehmen,

Das Charahteristikum der primären Tumoren ist, dass sie im Allgemeinen diffus in die Umgebung übergehen, während die metastischen sich scharf gegen die Organparenchyme absetzen. Auch in den von mir beschriebenen Fällen finden wir dieses allmähliche Uebergehen von erkranktem und gesunden Gewebe ineinander. Die Infiltration breitet sich diffus aus, sie hebt sich nicht in scharfer Grenze vom Gesunden ab. Dies alles geht deutlich aus den Beschreibungen des mikroskopischen Befundes beider Fälle hervor, auf die ich verweise. Allerdings ist die Abgrenzung im ersten Falle wo aber ein Zweifel über die Art der Entstehung des Sarkoms ausgeschlossen ist, etwas schroffer als im zweiten Falle, wo die Möglichkeit einer Metastasierung von der Blase ausgegeben sein könnte. Aber auch hier lassen die Wachstumverhältnisse und die Art der Ausbreitung des Neoplasma die Frage im Sinne einer Entstehung der Geschwulst im Darm selbst beantworten.

Unter den in der Litteratur von mir gesammelten Fällen finden sich 4 Rundzellensarkome von der Submukosa ausgehend, 2 Spindelzellensarkome, die vom Bindegewebe und Saftspaltenenthodel der Serosa ausgehen, am Myosarkom, 1 Alveolarsarkom. Wenn ich demnach die Rheinwaldsche Statistik vervollständige, so ergiebt sich folgendes: Es fanden sich:

Kleinzellige Rundzellensarkome	20.
Lymphadenoide Sarkome	13.
Spindelzellensankome	8.
Melanosarkome	2.
Myosarkome	2.
Endothelionia interfasciculare	1.
Alveolarsarkom	1.
Polymorphes Sarkom mit Riesenzellenbildung	1.

Je ein Fall wird als „grösserzelliges“ und als „gemischtzelliges“ Sarkom bezeichnet. 6 Fälle sind nicht näher definiert. Was den Ausgangspunkt anbetrifft, so wird auch durch meine Zusammenstellung derselbe bestätigt, dass in

der Mehrzahl dieselben die Submukosa, besonders deren lymphatischer Apparat den Ursprungsort abgegeben hat, seltner sind früher die Mukosa und das subseröse Bindegewebe als solcher genannt. Insofern sind die beiden Fälle von Burkhardt und mein zweiter Fall also von besonderem Interesse.

Ueber die Symptome ist im Verlauf der Arbeit des öfteren die Rede gewesen, auch ist von Rheinwald eine kurz gefasste Symptomatologie gegeben, der ich mich mit Rücksicht auf die von mir beobachteten und gesammelten Fälle anschliesse. Ich will nur noch hervorheben, dass es ein sicheres differentialdiagnostisches Merkmal gegen das Carcinom nicht giebt.

Der Verlauf der Erkrankung ist meist ein ausserordentlicher schneller, da das Wachstum fast immer ein rapides ist. Die Folge davon ist ein frühzeitiger Verfall, Anämie und Kachexie die ebenfalls schnell fortschreitend meist bald zum Tode führen. Rheinwald giebt an, dass die Dauer des Sarkoms im Allgemeinen 4—5 Monate betrage. Allerdings mag dies für den Durchschnitt wohl stimmen. Die von mir beschriebenen Fälle dehnen sich jedoch auf einen längeren Zeitraum aus Im ersten hatte Patient schon seit 2 Jahren bei gutem Appetit und regelmässigem Stuhlgang über Leibschmerzen zu klagen. Ungefähr $^3/_4$ Jahre vor der Operation scheint dann ein schnelleres Wachstum der Geschwulst eingetreten zu sein, was mit zunehmender Kachexie zu grösseren Beschwerden einerging. Immerhin ist dies im Allgemeinen ein gutartigerer weil, langsamerer Verlauf. Hiermit stimmt auch der Erfolg der Therapie überein. Unter den Fällen nämlich, die einen solchen protrahierteren Verlauf hatten, sind zwei mit Erfolg ausgeführt worden. Im ersten von Ketly ist über die Dauer der Heilung nichts berichtet, im zweiten von Rheinwald mitgeteilten, war der Patient noch nach einem Jahre völlig gesund. In meinem ersten Fall hat die Operation soviel bemerkt, dass der Knabe 10 Monate ohne Beschwerden war und ständig an Gewicht zunahm, bis die

Metastasen auftraten, denen er zum Opfer fiel. Im zweiten Fall war eine Heilung wegen der Metastase in der Blase von vornherein ausgeschlossen. Im Uebrigen sind 10 Patien ten als getheilt entlassen worden, über deren späteres Schicksal leider nichts bekannt ist. Man kann aber mit Rücksicht auf die Dauerresultate von Operationen anderer Sarkome annehmen, dass doch noch weit über die Hälfte dieser 10 an Recidiven zu Grunde gingen.

Der zweite Patient Rheinwalds war 4 Monate, der von Hahn 8 Jahre ohne Recidiv.

Die Therapie wird meist in der Resektion der erkrankten Darmparthie mit keilförmigen Excision des zugehörigen Mesenteriums bestehen, falls nicht äusserste Kachexie, das Vorhandensein multipler Tumoren oder ausgedehnte Metastasen eine solche Operation unmöglich oder zwecklos machen. Dann wird sich die Therapie, falls totaler oder fast vollkommener Darmverschluss vorhanden ist, darauf beschränken, durch Anlegung eines anus praeternaturalis dem Patienten Erleichterung zu schaffen.

Erklärung der Abbildungen:

Fig. 1 stellt das resecierte Darmstück dar; die zuführende Darmschlinge ist erweitert, die abführende zusammengesunken. Das Sarkom nimmt die ganze Cirkumferenz des Darms ein. Mesenterialdrüsen sind vergrössert.

Fig. 2 giebt ein Querschnittsbild des Tumors. Das ehemalige Darmlumen ist bis auf einen engen Spalt durch die hineingewucherten Tumormassen stenosiert. Mit dem Lumen im Zusammenhang steht noch ein kleiner Rest von Darmschleimhaut, der von den Geschwulstmassen abgeschnürt ist. Die vergrösserten Mesenterialdrüsen sind ebenfalls auf dem Querschnitt zu sehen.

Litteratur.

1. Babes und Mann. Ein Fall von Myosarkom des Dünndarms. Berl. klin. Wochenschr. 1897. Nr. 7.
2. Baltzer. Ueber primäre Dünndarmsarkome. S. Langenbecks Archiv f. klin. Chirurgie. Bd. 44, H. 4.
3. v. Bergmann, v. Bruns, v. Mikulicz. Klin. Chirurgie. Berlin 1900—1901.
4. Hansemann. Die mikroskopische Diagnose der bösartigen Geschwülste.
5. Haas. Ueber einen seltenen Fall von Lymphosarkoma jenuni. Wien. med. Presse 1886.
6. Krauss. Zur Kasuistik der primären Darmtumoren. Prager med. Wochenschr. 1886.
7. Lehmann. Zur Kenntnis der bösartigen Geschwülste des Darms. Dissert. Würzburg 1888.
8. Madelung. Primäres Dünndarmsarkom. Centralblatt für Chirurgie 1892.
9. Nothnagel. Die Erkrankungen des Darms u. des Peritoneums.
10. Pick. Primäres Sarkom des Dünndarms. Prager med. Wochenschrift.
11. Siegel. Ueber das primäre Sarkom des Dünndarms. Berliner klin. Wochenschrift 1899. Nr. 5.
12. Scholer. Zur Kenntnis der primären Darmsarkome. Prager med. Wochenschrift. XXIII. Bd. 14. 1898.
13. Stern. Ein primäres Dünndarmsarkom beim Neugeborenen. Berl klin. Wochenschr. 1894. Nr. 5.
14. Treves. Darmobstruktion, ihre Arten etc. Leipzig 1889.
15. Virchow. Die krankhaften Geschwülste. II. Teil.
16. Ziegler. Allgemeine Pathologie und pathologische Anatomie. Jena 1896.
17. Zuralski. Beitrag zur Casuistik d. Dünndarmgeschwülste. Diss. Königsberg 1889.

18. Rheinwald. Ueber das Sarkom des Dünndarms. Beiträge zur klin. Chirurgie. Bruns, Bd. XXX. 3. Heft.
19. Feldmann. Einfaches u. multiples Primärsarkom d. Dünndarms. Dissert. Leipzig 1901.
20. Sternberg. Multiple Sarkome des Dünndarms. Wiener klin. Wochenschrift XIV, 42.
21. Blauel. Ueber Sarkome der Ileocoecalgegend. Virchows Arch. CLXII. 3. H. S. 487.
22. J. Jundell. Ein Fall von primärem Dünndarmsarkom. Centralblatt für Chirurgie 1902. Heft 36.
23. Wolfram. Ein Fall von Sarcoma duodeni, eine Ovarialcyste vortäuschend. Centralblatt für Chirurgie 1902. Heft 25.
24. J. Sklodowski. Ueber chronische Verengerung des Dünndarms. Mitteilungen aus den Grenzgebieten der Medizin und Chirurgie 1900. Bd. V.
25. Burkhardt. Sarkome u. Endotheliome nach ihrem pathologisch-anatomischen und klinischen Verhalten. Habilitationsschrift Würzburg 1902.

Zum Schluss erfülle ich die angenehme Pflicht, Herrn Geh. Rat Prof. Dr. med. Riedel für die freundliche Zuweisung dieser Arbeit und Ueberlassung des vorhandenen Materials meinen Dank auszusprechen.

Zu ganz besonderem Dank bin ich Herrn Privatdocent Dr. med. Grohé verpflichtet für die wertvolle liebenswürdige Unterweisung während meiner Praktikantenzeit in der chirurgischen Poliklinik und für die gelegentlich der Abfassung dieser Arbeit mir stets bereitwilligst gewährte überaus gütige Unterstützung.

Lebenslauf.

Verfasser dieser Arbeit wurde am 20. August 1871 zu Herbsleben im Herzogtum S.-Cob.-Gotha als Sohn des dortigen Rektors Albert Weller geboren. Er besuchte die Volksschule bis zum Jahre 1883, wo er zum Besuch des Gymnasiums nach Erfurt ging. Hier bestand er zu Michaelis 1892 die Maturitätsprüfung. Er begab sich darauf zum Studium der Theologie nach der Universität Jena. Hier diente er zunächst beim III. Bat. 94. Reg. und leistete in den folgenden Jahren seine vorgeschriebenen Uebungen als Unteroffizier und Vizefeldwebel in Hildburghausen und Jena Im Sommer-Semester 1896 gab er das Studium der Theologie auf und wandte sich dem der Medizin zu. Im Sommer-Semester 1898 bestand er an der Universität Jena die ärztliche Vorprüfung und erhielt im Winter-Semester 1901 ebendaselbst die Approbation.

Tumor.
Abführende Schlinge
Infiltrierte Mesenterialdrüsen

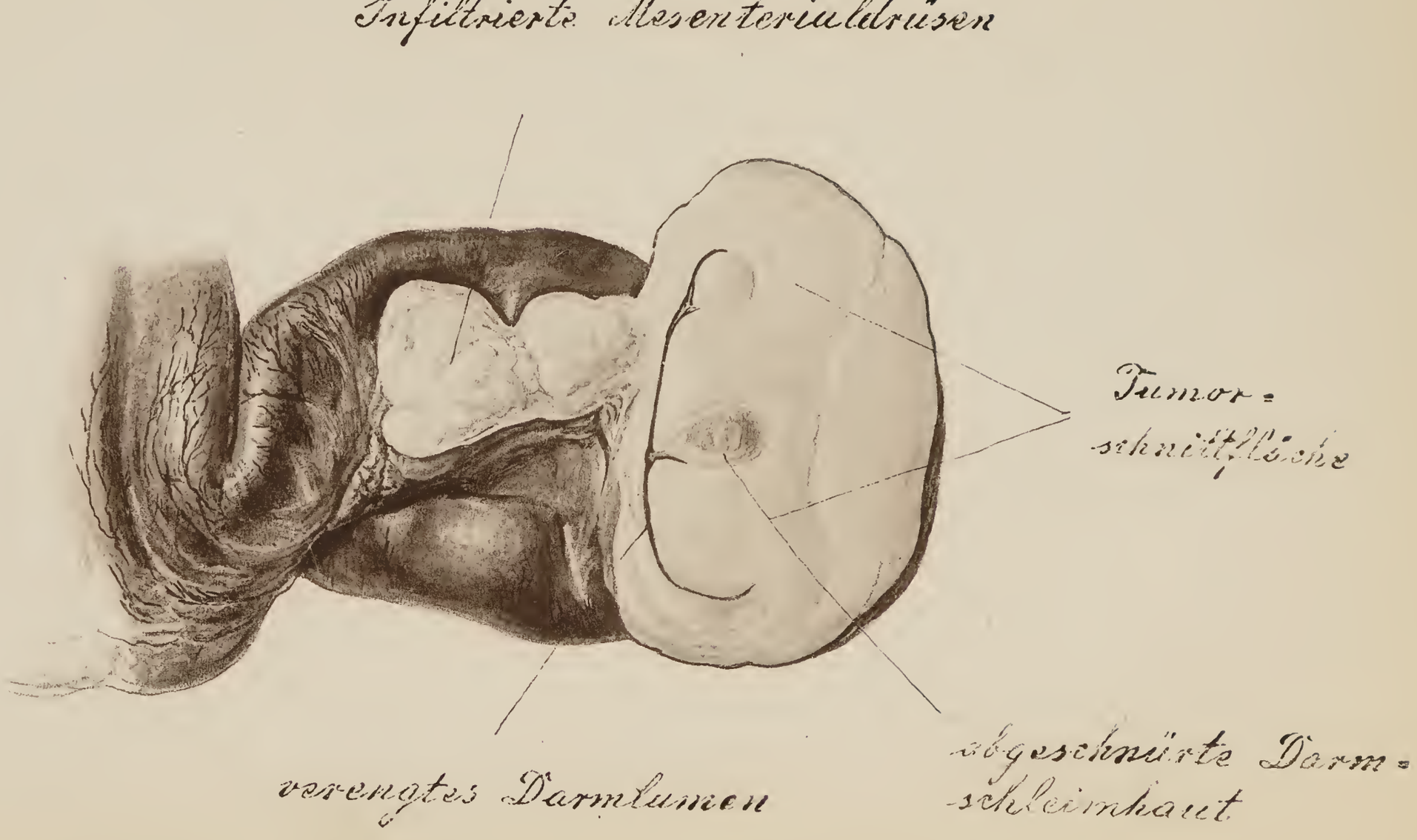
Infiltrierte Mesenteriumdrüsen
Tumor-
schnittfläche
verengtes Darmlumen
abgeschnürte Darm-
schleimhaut